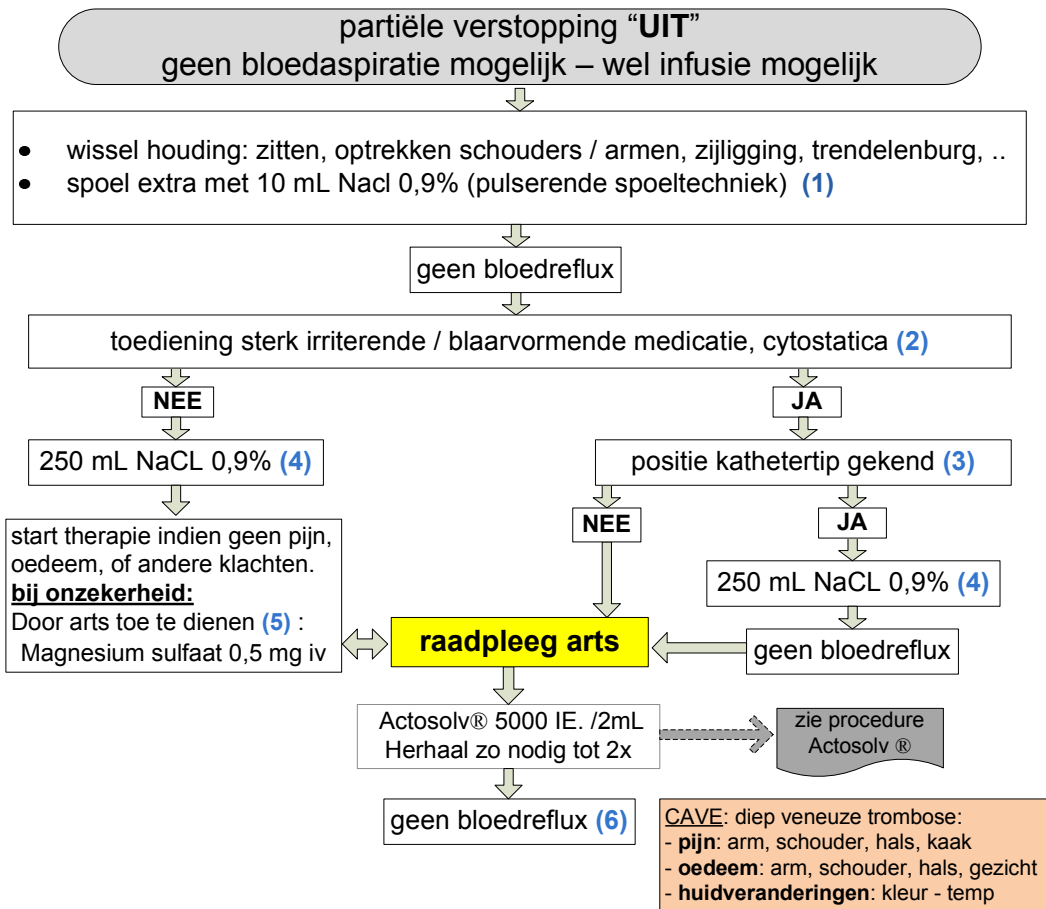


## Stroomschema: "geen bloedreflux"



### Documenteer alle genomen stappen in het patiëntdossier

- (1) **Directe pijnklachten** bij een snelle toediening van een bolus NaCl 0,9 % (5mL) in de regio van de pocket , sleutelbeen, retrosternaal, schouder, hals/kaak. Pijn kan wijzen op een katheter- / poortdefect, retrograde flow door fibrinekous, migratie kathetertip naar kleinere vene. Lokaal oedeem kan soms op plaats van katheterdefect / of bij retrograde flow te zien zijn (extravasatie) . RX thorax F/P of een flebografie kan aangewezen zijn. Zie (6).
- (2) Toe te dienen **intraveuze therapie**?
  1. sterk irriterende of blaarvormende chemotherapie (zie crashkaart cytostatica)
  2. medicatie / infuus (contacteer apotheek):
    - PH < 5 , > 9
    - Osmolariteit > 500 µOsm/mL
    - Proteïne > 5%, Glucose > 10 %
- (3) **Positie kathetertip** (laatste derde vena cava superior). De positie van kathetertip kan migreren (vooral bij silicone katheters door verhoogde intrathoracale drukken (hoesten, niezen, braken,..). De positie kathetertip dient radiografisch (F/P) bevestigd te worden na plaatsing van poortkatheter, na 1 maand, op indicatie van arts, bij start nieuwe chemotherapie). Vermelding van positie kathetertip in het patiëntdossier is noodzakelijk.
- (4) **Testvolume** (250 mL NaCl 0,9 %): het snel infunderen (over 15 min.) van een neutraal testvolume kan bij katheterdefecten / of naalddislocatie oedeem (extravasatie) zichtbaar of palpabel maken en/of pijn als symptoom geven. Een testvolume kan mogelijks het contact van kathetertip met de venewand of met fibrinestaart opheffen en bloedreflux mogelijk maken. Verder flebografisch onderzoek is aangewezen.
- (5) **Door arts toe te dienen:** Magnesium sulfaat 0,5 mg iv geeft een bij direct opwellend warmtegevoel regio hals, gelaat. Hierdoor kan de juiste positie van katheter in een grote vene bevestigd. CAVE hypotensie owv vasodilatatie: → patiënt in horizontale houding. Opmerking: De juiste intraveneuze katheterpositie geeft geen bevestiging van een juiste positie kathetertip. CAVE bij een migratie van katheter naar vena jugularis interna.
- (6) **Flebografie:** bij een sterk vermoeden van fibrinekous rond de katheter of indien geen bloedreflux na 3° toediening van een fibrinolyticum. CAVE: geen powerinjectie (wel manueel)